



<<< indietro

CLASSIFICAZIONE

Diverse metodiche di classificazione dell'ipospadia vengono correntemente utilizzate ingenerando una certa confusione terminologica. Il limite di molte di queste classificazioni è legato al fatto che esse tengono presente la sola posizione del meato urinario e non l'insieme delle caratteristiche morfologiche del pene malformato. Accade di frequente che ipospadie in cui il meato è situato a livello coronale, e pertanto classificate come distali, siano caratterizzate da gravi alterazioni morfologiche dell'uretra e da incurvamento tale da essere di fatto assimilabili alle forme più gravi.

Le forme anteriori (distali) rappresentano circa il 65% (navicolare, balanica, coronale, peniena distale) mentre le forme medie (medio peniena) il 15%; le forme prossimali (peniena prossimale, penoscrotale, scrotale, perineale) costituiscono il restante 20%.

Ipospadie distali

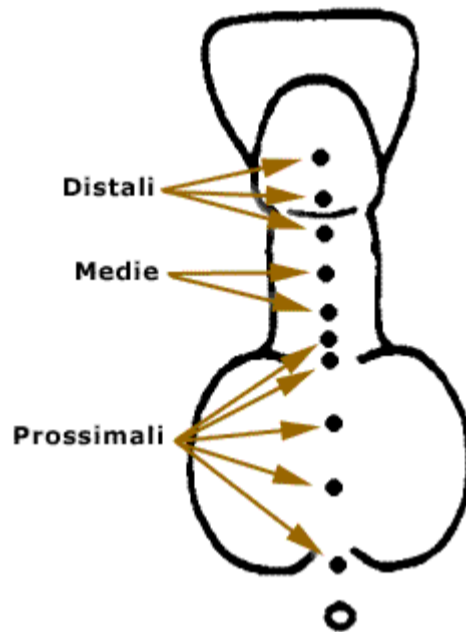
- glandulare
- coronale
- peniena distale

Ipospadie medie

- medio peniene

Ipospadie prossimali

- peniena prossimale
- scrotale
- perineale



Al di là della nomenclatura che si voglia adottare, in pratica la distinzione fondamentale tra le varie forme di ipospadie è riconducibile essenzialmente a quella tra forme distali e forme prossimali e si basa su di una serie di problematiche per molti versi completamente differenti che distinguono questi due gruppi di pazienti.

Il primo gruppo, numericamente maggiore (comprende circa il 70%), è rappresentato dalle cosiddette forme distali. Per ipospadia distale, viene comunemente indicata quella forma di ipospadia in cui il meato uretrale esterno è situato in prossimità del solco coronale o a livello glandulare. Il pene di questi soggetti presenta dimensioni normali per l'età gestazionale o

minimamente ridotte. L'asta presenta una curvatura minima o assente e l'uretra peniena è di morfologia sostanzialmente normale soprattutto per quanto concerne il corpo spongioso. Lo stesso dicasi riguardo gli elementi costitutivi dell'asta (dartos, fascia di Buck).

In molti di questi bambini è presente la classica malformazione del prepuzio ipospadico che consiste in una deficienza cutanea nella porzione ventrale dell'asta. La parte dorsale è ridondante e sono frequentemente presenti due markers cutanei rotondeggianti storicamente chiamati 'occhi di Ombredanne'. Talvolta, tale porzione cutanea, assume un aspetto di tipo 'scrotale' e rappresenta un inestetismo tale da non poter essere conservata nel corso della correzione chirurgica. La cute dell'asta presenta una netta zona di transizione verso il cappuccio prepuziale descritto.

Alcuni bambini hanno una ipospadia glandulare con prepuzio integro. La diagnosi viene effettuata nelle età successive della vita dopo che si sia verificata la dilatazione dell'ostio prepuziale e la risoluzione delle adesioni balano prepuziali. In molti casi di ipospadia distale, l'entità della malformazione e la sua importanza nella vita del bambino sono trascurabili da un punto di vista urologico. Rappresentano delle anomalie essenzialmente estetiche che non impediscono al futuro adulto di vivere una vita assolutamente normale.

L'altra popolazione di pazienti ipospadici è costituita da quei bambini che presentano le c.d. ipospadie prossimali: ipospadie medio-peniene, peniene prossimali e prossimali (scrotali o perineali). Rappresentano circa il 25-30% del totale. Tali condizioni malformative assumono un significato profondamente diverso rispetto le precedenti. L'atteggiamento diagnostico e terapeutico nei confronti di questi bambini deve essere completamente diverso per una serie di motivi che illustreremo. Il riscontro di tali forme di ipospadia può, infatti, rappresentare una delle manifestazioni di una sindrome polimalformativa o di una anomalia della differenziazione sessuale. Basti pensare come l'ipospadia rappresenti uno dei sintomi di circa 160 diverse sindromi malformative. E' proprio in questi pazienti che andrà posta particolare attenzione nel ricercare altri elementi che possano fornire un ulteriore sospetto di sindrome complessa. Tra questi la presenza di una ritenzione testicolare mono o bilaterale rappresenta senza dubbio il più importante. Una ritenzione testicolare bilaterale con ipospadia prossimale è, ad esempio, la modalità di presentazione tipica del neonato con sindrome adrenogenitale. In molti pazienti con ipospadia prossimale ed una ritenzione testicolare monolaterale può essere presente una disgenesia gonadica mista.

I neonati affetti da ipospadia prossimale possono presentare anomalie del basso tratto urinario con persistenza dei residui mulleriani. E' opportuno eseguire una cistografia minzionale con uretrografia per definire con precisione l'uretra prossimale e l'eventuale presenza di un abbozzo vaginale o di una dilatazione dell'utricolo prostatico (residuo embrionale degli organi sessuali femminili). Le malformazioni delle alte vie urinarie sono più frequenti (5,5%) in questi bambini rispetto quelli affetti dalle forme distali (2%). Le patologie di più frequente riscontro sono rappresentate da agenesia renale unilaterale, reflusso v.u., ostruzione del giunto pieloureterale, megauretere.